

А.А. Тимофеев

Эффективность препарата «Тантум Верде®» для профилактики воспалительных осложнений в полости рта у больных после оперативного вмешательства на околоушной и поднижнечелюстной железах

Институт стоматологии НМАПО им. П.Л. Шупика, г. Киев, Украина

Цель: определить эффективность препарата «Тантум Верде®» для профилактики воспалительных осложнений в полости рта у больных после оперативного вмешательства на околоушной и поднижнечелюстной железах.

Методы. Проведено обследование 64-х больных после оперативного вмешательства на больших слюнных железах.

Результаты. На основании полученных результатов установлено, что гигиенический уход за полостью рта при помощи препарата «Тантум Верде®» у больных после оперативного вмешательства на больших слюнных железах (околоушной и поднижнечелюстной) является высокоэффективным профилактическим методом по сравнению с традиционными. Объективно методами обследования доказано, что антисептический препарат «Тантум Верде®», используемый для полоскания полости рта, имеет выраженный противовоспалительный эффект. Побочных действий препарата «Тантум Верде®» не выявили.

Выводы. Обследования показали, что препарат «Тантум Верде®» можно рекомендовать челюстно-лицевым хирургам и хирургам-стоматологам для профилактики воспалительных послеоперационных осложнений в полости рта у больных после оперативного вмешательства на больших слюнных железах (околоушной и поднижнечелюстных).

Ключевые слова: полость рта, воспалительные осложнения, слизистая оболочка, слюна, большие слюнные железы, поднижнечелюстная железа, околоушная железа, Тантум Верде®, гигиеническое полоскание.

Введение

Слюна – это секрет слюнных желез, выделяющийся в полость рта. Слюна является секретом как больших, так и малых (мелких) слюнных желез, который выделяется в полость рта. Смешанная слюна, находящаяся в полости рта, называется ротовой жидкостью, которая содержит не только слюну, но и содержимое пародонтальных карманов, десневую жидкость, слущенный эпителий, эмигрировавшие через слизистую щеки лейкоциты, остатки пищевых продуктов, микрофлору, продукты их жизнедеятельности и т. д. В норме у взрослого человека скорость секреции слюны большими и малыми слюнными железами неравномерна, с возрастом она уменьшается. У взрослого человека в сутки выделяется около 1500–2000 мл слюны. Известно, что слюнотделение нарушается при острых и некоторых хронических заболеваниях [1–7].

Ротовая жидкость играет важную роль в поддержании нормального состояния тканей и органов полости рта. Функции слюны многообразны, но одной из важных функций является защитная. Защитная функция слюны осуществляется за счет увлажнения слизистой оболочки и покрытия ее слоем слизи (муцина), что предохраняет слизистую оболочку полости рта от воздействия механических раздражителей, образования трещин и высыхания, а также за счет очищения поверхности зубов и слизистой оболочки полости рта от микроорганизмов и продуктов их метаболизма, остатков пищи и детрита. Слюна содержит лизоцим – фермент, который лизирует многие бактерии и предотвращает размножение микробных популяций в полости рта.

На основании проведенных ранее обследований больных после оперативного вмешательства на околоушной слюнной железе (паротидэктомии) и после удаления (экстирпации) поднижнечелюстной железы было установлено, что снижалась секреция смешанной слюны (ротовой жидкости), нестимулированной слюны, полученной из

больших и малых слюнных желез, а также то, что количество функционирующих мелких слюнных желез достоверно снижалось по сравнению со здоровыми людьми в течение первого месяца после операции [8, 9, 10]. Установлено, что в течение первого месяца после этих операций, если не использовать гигиеническое полоскание, в полости рта в 88,6–91,7 % случаев выявляются воспалительные изменения слизистых оболочек альвеолярного отростка (гингивит, папиллит), ретромолярных областей и щек (стоматит). Через один месяц после ранее указанных операций секреторная функция смешанной слюны больших и малых слюнных желез восстанавливается до нормы [8, 9, 10].

Полученные данные свидетельствуют о том, что в течение первого месяца после данных операций у больных появляется сухость слизистых оболочек, увеличивается бактериальная обсемененность органов ротовой полости, ухудшается гигиена ротовой полости и возникает риск развития осложнений в виде воспалительных процессов слизистой оболочки полости рта, что удлиняет сроки послеоперационного лечения (реабилитации) больных с этой патологией.

При выборе антимикробного препарата, который мы хотим назначать больным, у которых прооперировали большие слюнные железы, нужно ориентироваться на профилактическую цель его использования, т. е. на предупреждение развития патологических состояний слизистых оболочек полости рта. В связи с этим нас заинтересовал нестероидный противовоспалительный препарат «Тантум Верде®» (приказ МЗ Украины № 1015 от 22.11.2010; регистрация в Украине № UA/3920/02/01).

Тантум Верде® (Tantum Verde®) выпускается в виде раствора 120 мл. Тантум Верде® – это *раствор для местного применения* 0,15 % в виде прозрачной жидкости зеленого цвета с характерным запахом мяты. В 1 мл раствора содержатся гидрохлорид бензидамина 1,5 мг;

вспомогательные вещества: этанол 96 %, глицерин, метилпарагидроксibenзоат (Е 218), ароматизатор (ментоловый), сахарин, гидрокарбонат натрия, полисорбат 20, хинолиновый желтый 70 % (Е104), патентованный синий V 85 % (Е131), очищенная вода.

Активное вещество бензидамин является нестероидным противовоспалительным средством (НПВП), которое обладает выраженным противоэкссудативным и обезболивающим (анальгезирующим) действием. Его эффективность после местного применения обусловлена способностью проникать в эпителиальный слой и достигать эффективных концентраций в воспаленных тканях. Механизм действия бензидамина связан со стабилизацией клеточных мембран и ингибированием синтеза простагландинов. Антибактериальная активность действующего вещества проявляется за счет быстрого проникновения через внешние мембраны микроорганизмов с последующим повреждением клеточных структур, нарушением метаболических процессов и лизисом клетки. Бензидамин восстанавливает целостность эпителия слизистых оболочек, повышает его сопротивляемость патогенному воздействию. При местном использовании в указанных концентрациях бензидамин абсорбируется слизистой оболочкой, однако его концентрация в плазме крови настолько незначительна, что не может вызывать какой-либо фармакологический эффект. Бензидамин выводится из организма в основном с мочой в виде неактивных метаболитов или продуктов конъюгации.

Для полоскания полости рта используют 15 мл (одна столовая ложка или мерный стаканчик с флакона) препарата «Тантум Верде®» (можно разбавить в 15 мл воды). Полоскание проводят 2–3 раза в день. После полоскания раствор необходимо выплюнуть! Нельзя его глотать! Препарат не следует использовать у детей до 12-ти лет. Не следует превышать рекомендованную дозу.

Противопоказаниями являются: гиперчувствительность к препарату, беременность и кормление грудью. При использовании препарата в рекомендованных дозах побочных эффектов нет. При передозировке препарата возможны сухость во рту, сонливость, аллергические реакции.

Цель исследования – определить эффективность препарата «Тантум Верде®» для профилактики воспалительных осложнений в полости рта у больных после оперативного вмешательства на околоушной и поднижнечелюстной железах.

Материал и методы исследования

Обследованы 64 больных после операции на больших слюнных железах. Всех обследуемых разделили на две группы наблюдения: **основная группа** – это 30 больных, у которых для профилактики воспалительных осложнений в полости рта использовали препарат «Тантум Верде®» в виде полоскания полости рта в течение 10–14-ти дней, и **контрольная группа** – 34 больных с общепринятым профилактическим полосканием полости рта фурацилином (полоскание проводилось в течение 15–20-ти дней).

Таким образом, под наблюдением находились 30 больных (основная группа) после оперативного вмешательства на околоушной и поднижнечелюстной слюнных железах (у 16 обследуемых проведены частичная, субтотальная или тотальная паротидэктомия, а у 14 – экстирпация поднижнечелюстной железы). Возраст больных составлял от 18 до 60-ти лет. Из 30 обследуемых у 22 больных операции проведены по поводу удаления доброкачественных опухолей больших слюнных желез, а у 8-и – по поводу слюннокаменной болезни. Для профилактики воспалительных послеоперационных осложнений с первого дня после оперативного вмешательства для полоскания полости рта применяли пре-

парат «Тантум Верде®» по 15 мл (одна столовая ложка или мерный стаканчик с флакона, можно разбавить в 15 мл воды). Полоскание проводили 2–3 раза в день в течение 10–14-ти дней.

Контролем служили 34 больных с такими же заболеваниями и операциями и такого же возраста, у которых после ранее указанных операций для антисептического полоскания ротовой полости применяли раствор фурацилина (0,02 % водный стерильный раствор или в разведении 1:5000).

Обследование проводили в следующие сроки: на следующий день после операции и через 7, 14 и 21–24 дня после оперативного вмешательства.

При обследовании всех больных при госпитализации в челюстно-лицевой стационар были использованы общеклинические методы, которые включали: сбор анамнеза, выяснение характера жалоб, осмотр (при осмотре слизистой оболочки полости рта оценивали ее цвет, увлажненность, наличие серо-белого или белесоватого налета и др.), клинические анализы крови.

В динамике обследования применяли **микробиологические методы** (определялась микрофлора, выявленная из зева и зубо-десневых карманов, а также ее антибиотикочувствительность). Материал из зева брали стандартным методом (с помощью стерильного ватного тампона), а материал для микробиологического исследования – из зубо-десневых карманов ложкой Фолькмана натошак. При этом обследовании всегда придерживались общеизвестного правила, что недопустимо для этой цели использовать ватный тампон, поскольку основная часть липкого патологического содержимого остается на тампоне, в связи с чем при микроскопическом исследовании или посеве возможен ложноотрицательный результат. Собранный материал осторожно наносили на стерильное предметное стекло (материал нельзя растирать по стеклу, так как при этом могут повреждаться нежные элементы гриба!). Проводили микроскопию нативного препарата, неокрашенного и окрашенного по Романовскому-Гимзе. Посев отделяемого из зубо-десневого кармана переносили на питательную среду Сабуро с последующим посевом на специальные среды и идентификацией патогенного возбудителя.

Оценку эффективности использования гигиенических средств определяли по следующему индексу.

Для выявления наличия воспалительного процесса слизистой оболочки альвеолярных отростков проводили **пробу Шиллера-Писарева**. Слизистую оболочку альвеолярных отростков обрабатывали раствором Люголя. Интенсивность окрашивания оценивали в баллах: 1 балл – окрашивания нет, 2 балла – слабое окрашивание, 3 балла – интенсивное окрашивание. Вычисляли среднее значение для показателей верхней и нижней челюстей.

Для объективизации пробы Шиллера-Писарева выражали в цифрах (баллах), оценивая окраску сосочков в 2 балла, окраску края десны в 4 балла и окраску альвеолярной десны в 8 баллов. Полученную общую сумму баллов затем делили на количество зубов, в области которых проведено исследование (обычно 6):

$$\text{Йодное число} = \frac{\text{сумма оценок каждого зуба}}{\text{кол-во обследованных зубов}}$$

Таким образом определяют цифровое значение пробы Шиллера-Писарева (**йодное число Свракова**) в баллах.

Оценка значений йодного числа Свракова:

- слабо выраженный процесс воспаления – до 2,3 балла;
- умеренно выраженный процесс воспаления – 2,67–5,0 баллов;
- интенсивный процесс воспаления – 5,33–8,0 баллов.

Для оценки тяжести гингивита (а впоследствии и регистрации динамики процесса) использовали **папиллярно-маргинально-альвеолярный индекс (РМА)**.

Папиллярно-маргинально-альвеолярный индекс (Masser и Schaefer, 1949) позволяет судить о длительности и тяжести гингивита. Индекс может выражаться в абсолютных цифрах или в процентах (модифицирован в 1960 г. Parma). Оценку воспалительного процесса проводили следующим образом:

- воспаление десневого сосочка (Р) – 1 балл;
- воспаление маргинального края десны (М) – 2 балла;
- воспаление альвеолярной (прикрепленной) десны (А) – 3 балла.

Оценивали состояние десны вокруг каждого зуба. Индекс вычисляли по следующей формуле:

$$\text{Индекс гингивита (РМА)} = \frac{\text{сумма показателей в баллах} \times 100}{3 \times \text{кол-во зубов у обследуемого}},$$

где 3 – коэффициент усреднения.

В норме индекс РМА равен 0. Чем больше цифровое значение индекса, тем выше интенсивность гингивита.

Оценочные критерии индекса РМА:

- до 25 % и менее – легкая степень тяжести гингивита;
- 25–50 % – средняя степень тяжести;
- выше 50 % – тяжелая степень.

Индекс гингивита – ИГ предложен в 1967 г. Silness-Loe, он характеризует выраженность воспалительного процесса десен. Исследуются десны в области 16, 11, 24, 36, 31, 44-го зубов и оцениваются по 4-балльной системе:

- 0 – воспаление отсутствует;
- 1 – легкое воспаление (небольшое изменение цвета);
- 2 – умеренное воспаление (гиперемия, отек, возможная гипертрофия);
- 3 – тяжелое воспаление (выраженная гиперемия).

$$\frac{\sum (\text{сумма}) \text{ вокруг 6-ти зубов}}{\text{ИГ} = 6}$$

Критерии оценки индекса:

- 0,1–1,0 – легкая степень гингивита;
- 1,1–2,0 – средняя степень гингивита;
- 2,1–3,0 – тяжелая степень гингивита.

Контактную термометрию проводили при помощи электротермометра ТПЭМ-1 (рис. 1), который имеет точечные термодатчики (датчики) с диапазоном измерения от 16 до 42°С. Точность регистрации – 0,2°С. Время контакта датчика со слизистой оболочкой полости рта – 20 секунд, интервалы между повторными обследованиями составляли от 2 до 5-ти секунд. Прикосновение датчиком проводили приблизительно с




Рис. 1. Внешний вид электротермометра (а) и датчика (б) для измерения местной температуры.

одной и той же силой давления. Местную температуру измеряли трижды и вычисляли среднее арифметическое. Температуру измеряли на исследуемой стороне. Внешний вид датчика, при помощи которого осуществляли измерение местной температуры слизистой оболочки альвеолярного отростка на верхней и нижней челюстях, представлен на рис. 1-б. Путем прикосновения концевой участка данного датчика к поверхности слизистой оболочки альвеолярного отростка определяли температуру на обследуемом участке, т. е. проводили контактную термометрию.

В основе контактной термометрии в данном исследовании лежит измерение абсолютной температуры на определенных участках слизистой оболочки альвеолярного отростка. Для этих целей выбрали слизистую оболочку альвеолярного отростка нижней челюсти в области моляров. Контролем служила местная температура аналогичных участков, которая была выявлена у практически здоровых людей такого же возраста и пола.

Клинические симптомы и полученные цифровые данные лабораторных обследований обработаны вариационно-статистическим методом с использованием персонального компьютера. Достоверность результатов обследования вычисляли по критерию Стьюдента. Различия считали достоверными при $p < 0,05$.

Результаты обследования и их обсуждение

Проведены микробиологические обследования 28 больных основной группы, в контрольной группе – 27-и больных.

У всех 28 обследуемых основной группы и 27 больных контрольной группы высеяны микроорганизмы. В основной группе из зубо-десневых карманов (рис. 2-а) золотистый стафилококк высеивался в 67,9 % случаев (у 19 чел.), эпидермальный стафилококк – в 46,4 % (у 13 чел.) и гемолитический стрептококк – в 28,6 % (у 8 чел.). У 6 из 28-и обследуемых основной группы (в 21,4 % случаев) больных перед операцией в зубо-десневом кармане был обнаружен возбудитель *Candida albicans* и *tropicalis*. У обследуемых с интактными зубами грибковая флора не выявлена.

В области зева (рис. 2-б) у 28-и обследуемых основной группы наблюдения золотистый стафилококк обнаружен в 57,1 % (у 16 чел.), эпидермальный стафилококк – в 46,4 % (у 13 чел.) и гемолитический стрептококк – в 32,1 % случаев (у 9 чел.). Грибковый возбудитель в зеве не обнаружен.

В контрольной группе в зубо-десневых карманах (рис. 3-а) золотистый стафилококк обнаружен в 59,3 % (у 15 чел.), эпидермальный стафилококк – в 44,4 % (у 12 чел.) и гемолитический стрептококк – в 25,9 % случаев (у 7 чел.). У 4 из 27-и обследуемых контрольной группы (в 14,8 % случаев) больных перед операцией в зубо-десневом кармане был обнаружен возбудитель *Candida albicans* и *tropicalis* (у больных с интактными зубами грибковая флора не выявлена).

В области зева (рис. 3-б) у 27 обследуемых контрольной группы наблюдения золотистый стафилококк обнаружен в 55,6 % (у 15 чел.), эпидермальный стафилококк – в 40,7 % (у 11 чел.) и гемолитический стрептококк – в 33,3 % случаев (у 9 чел.). Грибковый возбудитель в зеве не обнаружен.

Монокультуры микроорганизмов (рис. 4-а) в зубо-десневых карманах у обследуемых основной группы наблюдения обнаружены у 19 из 28-и обследуемых (в 67,9 % случаев) а в ассоциативных связях – у 9-ти больных (в 32,1 % случаев). Ассоциации выявлены в виде двух или трех видов микробов.

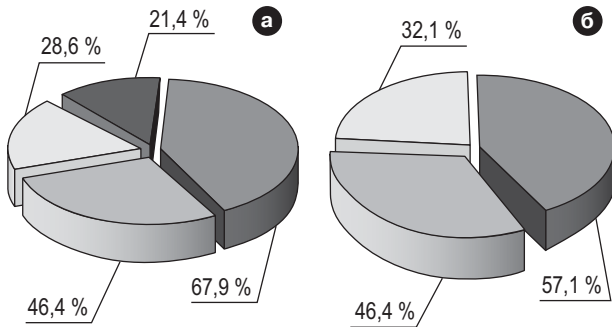


Рис. 2. Удельный вес отдельных видов микроорганизмов, выявленных в зубо-десневых карманах (а) и зеве (б) в основной группе наблюдения.

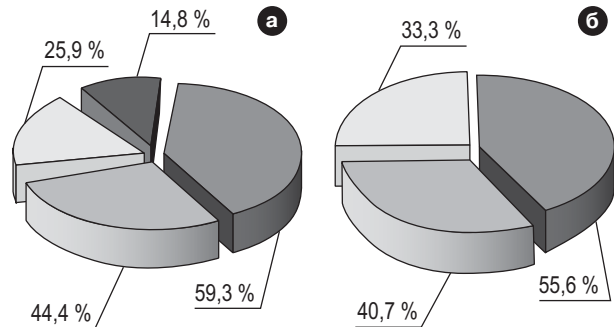


Рис. 3. Удельный вес отдельных видов микроорганизмов, выявленных в зубо-десневых карманах (а) и зеве (б) в контрольной группе наблюдения.

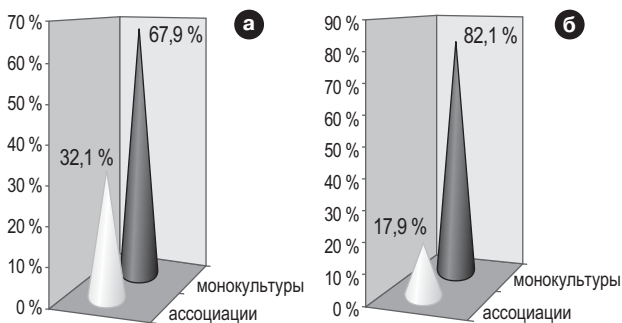


Рис. 4. Частота встречаемости (в процентах) ассоциаций и монокультур микроорганизмов, выявленных в зубо-десневых карманах (а) и зеве (б) у обследуемых основной группы наблюдения.

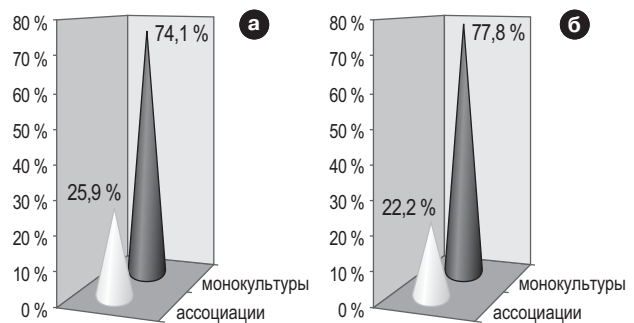


Рис. 5. Частота встречаемости (в процентах) ассоциаций и монокультур микроорганизмов, выявленных в зубо-десневых карманах (а) и зеве (б) обследуемых контрольной группы наблюдения.

Монокультуры в области зева в основной группе наблюдения выявлены у 23-х обследуемых (в 82,1 % случаев), а в ассоциативных связях (рис. 4-б) – у 5-ти больных (в 17,9 % случаев). В зеве выявлены ассоциации двух видов микробов.

Монокультуры микроорганизмов (рис. 5-а) в зубо-десневых карманах у обследуемых контрольной группы наблюдения обнаружены у 20 из 27-и обследуемых (в 74,1 % случаев), а в ассоциативных связях – у 7 больных (в 25,9 % случаев). Ассоциации выявлены в виде двух или трех видов микробов.

Монокультуры в области зева в контрольной группе наблюдения выявлены у 21 из 27-и обследуемых (в 77,8 % случаев), а в ассоциативных связях (рис. 5-б) – у 6-ти больных (в 22,2 % случаев). В зеве выявлены ассоциации двух и даже трех видов микробов.

Если сравнивать видовой состав обнаруженной микрофлоры в зависимости от обследуемой группы (основной или контрольной), то следует отметить, что он был практически одинаковым.

Монокультуры стафилококков проявляли чувствительность к аминогликозидным препаратам и в меньшей степени – к полусинтетическим пенициллинам и противостафилококковым антибиотикам резерва. Гемолитические стрептококки проявляли чувствительность к большинству из исследуемых антибиотиков, что не зависело от их ассоциативных связей.

Через 20–25 дней после операции и полоскания полости рта в основной и контрольной группах наблюдения проведены повторные микробиологические обследования.

В основной группе из зубо-десневых карманов золотистый стафилококк высевался в 7,1 % (у 2 из 28-и обследованных), эпидермальный стафилококк – в 7,1 % (у 2 чел.) и гемолитический стрептококк – в 3,6 % случаев (у 1 чел.). Перечисленные микроорганизмы обнаружены только в виде монокультур у обследуемых с наличием большого количества пломб и заболеванием пародонта. Грибковой микрофлоры после полоскания полости рта препаратом «Тангум Верде®» не обнаружили.

В области зева на 20–25-е сутки после полоскания полости рта препаратом «Тангум Верде®» у двух из 28-и обследуемых основной группы золотистый стафилококк обнаружен в 7,1 %, эпидермальный стафилококк – в 3,6 % (у 1 чел.) и гемолитический стрептококк – в 3,6 % случаев (у 1 чел.). Микрофлора выявлена в виде монокультур. Грибковый возбудитель в зеве не обнаружен.

В контрольной группе на 20–25-е сутки полоскания полости рта традиционными антисептиками в зубо-десневом кармане обнаружен золотистый стафилококк в 29,6 % (у 8 из 27-и обследуемых), эпидермальный стафилококк – в 33,3 % (у 9 чел.) и гемолитический стрептококк – в 14,8 % случаев (у 4 чел.). У 4 из 27-и обследуемых контрольной группы (в 14,8 % случаев) больных после операции в зубо-десневом кармане был повторно обнаружен возбудитель *Candida albicans* и *tropicalis*. У 5-ти обследуемых микрофлора была обнаружена в виде монокультур, а в остальных случаях – в ассоциативных связях с другими микроорганизмами.

В області зева у 27-и обстежуваних контрольної групи спостереження через 17–20 днів після операції висеян золотистий стафілокок в 33,3 % (у 9 чел.), епідермальний стафілокок – в 25,9 % (у 7 чел.) і гемолітичний стрептокок – в 18,5 % випадків (у 5 чел.). Все виявлені мікроорганізми в зеві виявлені в формі монокультури. Грибкові збудники в зеві не виявлені.

Проба Шиллера-Писарева (йодне число Свракова) у пацієнтів основної групи спостереження на наступний день після операції склала $3,0 \pm 0,5$ бала, що вказує на наявність помірно вираженого запального процесу, в контрольній групі – $3,1 \pm 0,4$ бала (рис. 6). На 7-й день після операції у пацієнтів основної групи спостереження йодне число Свракова склало $1,9 \pm 0,2$ бала (слабо виражений запальний процес), в контрольній групі – $2,8 \pm 0,5$ бала (помірно виражений запальний процес). На 14-й день у обстежуваних основної групи йодне число Свракова склало $1,4 \pm 0,4$ бала (слабо виражений запальний процес), в контрольній групі – $2,7 \pm 0,3$ бала (помірно виражений запальний процес). Через три тижні після операції у пацієнтів основної групи спостереження йодне число Свракова склало $1,2 \pm 0,2$ бала (слабо виражений запальний процес), в контрольній групі – $2,3 \pm 0,4$ бала (слабо виражений запальний процес). Проба Шиллера-Писарева у пацієнтів основної групи достовірно нижче, ніж в контрольній групі ($p < 0,01$), що вказує на високу ефективність препарату «Тантум-Верде®».

Папілярно-маргинально-альвеолярний індекс (РМА) на наступний день після операції в основній групі (рис. 7) склав $22,7 \pm 2,1$ %, а в контрольній групі спостереження – $23,2 \pm 1,9$ % (оціночний критерій індекса РМА – легка ступінь тяжкості гінгівіта). На 7-й день після операції індекс РМА в основній групі склав $17,6 \pm 1,7$ %, в контрольній – $22,5 \pm 1,8$ %. На 14-й день після операції індекс РМА в основній групі склав $11,8 \pm 1,1$ %, в контрольній – $20,8 \pm 1,4$ %. Через три тижні після операції індекс РМА в основній групі склав $3,2 \pm 0,9$ %, в контрольній – $16,4 \pm 1,5$ % (оціночний критерій індекса РМА – легка ступінь тяжкості гінгівіта). Папілярно-маргинально-альвеолярний індекс у хворих основної групи достовірно нижче, ніж у пацієнтів в контрольній групі ($p < 0,001$), що вказує на високу ефективність препарату «Тантум-Верде®».

Індекс гінгівіта (ІГ) у хворих основної групи спостереження на наступний день після операції склав $0,37 \pm 0,06$ бала, в контрольній групі – $0,39 \pm 0,05$ бала, що вказує на наявність легкого запального процесу (рис. 8). На 7-й день після операції індекс гінгівіта у хворих основної групи склав $0,28 \pm 0,04$ бала, в контрольній групі – $0,36 \pm 0,05$ бала (легка ступінь гінгівіта). На 14-й день індекс гінгівіта в основній групі спостереження склав $0,18 \pm 0,02$ бала, в контрольній групі – $0,34 \pm 0,05$ бала. Через три тижні після операції у хворих основної групи індекс гінгівіта склав $0,16 \pm 0,04$ бала, в контрольній групі – $0,31 \pm 0,04$ бала. Індекс гінгівіта у пацієнтів основної групи достовірно нижче, ніж у пацієнтів в контрольній групі ($p < 0,01$), що вказує на високу ефективність препарату «Тантум-Верде®».

Показателі місцевої температури слизової оболонки альвеолярного відростка нижньої щелепної області молярів представлені в таблиці. На наступний день після операції місцева температура в основній і контрольній групах спостереження склала

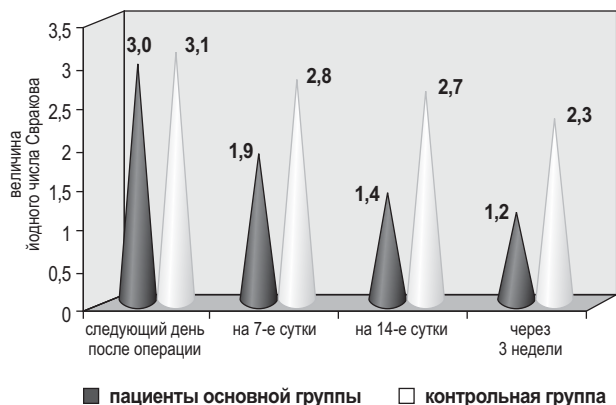


Рис. 6. Проба Шиллера-Писарева (йодне число Свракова) у обстежуваних хворих.

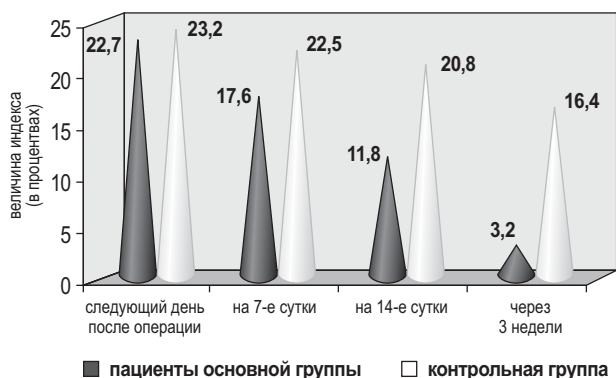


Рис. 7. Зміни папілярно-маргинально-альвеолярного індекса (РМА) у обстежуваних хворих.

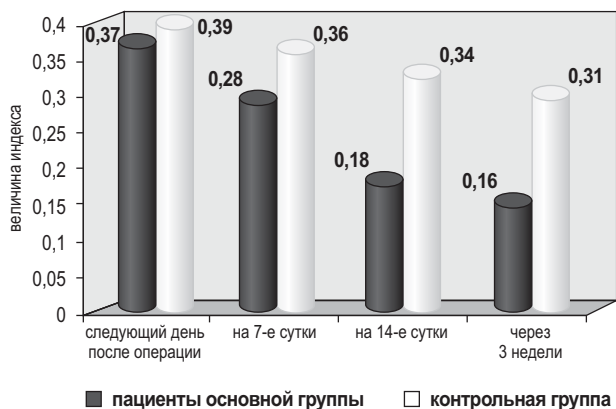


Рис. 8. Зміни індекса гінгівіта (ІГ) у обстежуваних хворих.

$36,1 \pm 0,2$ і $36,0 \pm 0,2$ °C відповідно. На 7-й день після операції місцева температура достовірно підвищилася порівняно з попереднім періодом як в основній, так і в контрольній групі і склала відповідно $36,9 \pm 0,2$ і $37,0 \pm 0,2$ °C. Дане підвищення місцевої температури, на наше мнение, можна пояснити зниженням секреції слинових залоз, зменшенням слюноотделения в післяопераційний період і розвитком гінгівіта. На 14-й день після операції в основній групі місцева температура достовірно знизилася і нормалізувалася (склала $36,3 \pm 0,1$ °C), а в

Показатели местной температуры слизистой оболочки альвеолярного отростка на нижней челюсти в области первых моляров

Группа наблюдения	Кол-во лиц	День обследования	Местная температура (в °С) на измеряемом участке нижней челюсти	
			M±m	p
Основная группа наблюдения	30	1-й после операции	36,1±0,2	
		7-й	36,9±0,2	< 0,01
		14-й	36,3±0,1	> 0,05
		через три недели	36,0±0,1	> 0,05
Контрольная группа наблюдения	334	1-й после операции	36,0±0,2	
		7-й	37,0±0,2	< 0,01
		14-й	36,9±0,1	< 0,05
		через 3 недели	36,7±0,1	< 0,05
Здоровые люди	30		35,9±0,2	

Примечание: p – достоверность различий по сравнению со здоровыми людьми.

контрольной группе сохранилась практически на прежнем уровне и была равна 36,9±0,1°C. Через три недели после операции в основной группе местная температура была такой же, как у здоровых людей, и составила 36,0±0,1°C, в контрольной группе достоверно снизилась, но достоверно отличалась от контрольной группы и была равна 36,7±0,1°C.

У обследуемых послеоперационных больных в контрольной группе наблюдения наблюдался галитоз, т. е. устойчивый неприятный запах изо рта. Известно, что основная причина возникновения галитоза у данных больных связана с местными факторами, которые имеются в полости рта. Источниками неприятного запаха изо рта являлись скопления микроорганизмов, бактериальный налет, зубные отложения и т. д., что приводит к возникновению галитоза. В основной группе наблюдения у больных наличие галитоза не обнаружили, в контрольной группе галитоз был выявлен у 14 из 34-х (у 41,2 %) обследуемых больных.

В динамике обследования (в течение первых трех недель после операции) в контрольной группе наблюдения практически у всех больных выявили сухость слизистых оболочек полости рта, наличие зубного налета, кровоточивость десен и неприятный запах изо рта. Через 30–35 дней после оперативного вмешательства по поводу удаления больших слюнных желез проводился повторный осмотр ротовой полости обследуемых. Установлено, что воспалительные изменения слизистых оболочек альвеолярного отростка (гингивит,

папиллит) в основной группе были обнаружены у 2-х из 30 обследуемых (в 6,7 %), а в контрольной группе – у 26 из 34-х больных (в 76,7 % случаев). Таким образом, использование для антисептического полоскания полости рта препарата «Тантум Верде®» позволило сократить количество воспалительных осложнений слизистых оболочек ротовой полости в более чем десять раз.

Выводы

На основании полученных результатов установлено, что гигиенический уход за полостью рта при помощи препарата «Тантум Верде®» у больных после оперативного вмешательства на больших слюнных железах (околоушной и поднижнечелюстной) является высокоэффективным профилактическим антисептическим средством по сравнению с традиционно применяемыми. Объективно методы обследования показали, что антисептический препарат «Тантум Верде®», используемый для полоскания полости рта, имеет выраженный противовоспалительный эффект. Побочных действий препарата «Тантум Верде®» не выявили.

Таким образом, препарат «Тантум Верде®» можно рекомендовать челюстно-лицевым хирургам и хирургам-стоматологам для профилактики воспалительных послеоперационных осложнений в полости рта у больных после оперативного вмешательства на больших слюнных железах (околоушной и поднижнечелюстной).

ЛИТЕРАТУРА

1. Тимофеев А.А. Диагностика, лечение и профилактика острых одонтогенных воспалительных заболеваний мягких тканей: Дис. ... д-ра мед. наук. – Киев, 1988, 332 с.
2. Гуржий О.В. Стан привушних залоз та органів порожнини рота при гострому апендициті і перитоніті у дітей: Дис. ... канд. мед. наук. – Полтава, 1995, 197 с.
3. Скікевич М.Г. Стан привушних залоз і гомеостазу порожнини рота при хронічних неспецифічних захворюваннях легенів: Дис. ... канд. мед. наук. – Полтава, 2000, 153 с.
4. Амерханов М.В. Клиника, диагностика и лечение сиалоаденоза у больных с хроническим простатитом (экспериментально-клиническое исследование): Дис. ... канд. мед. наук. – Москва, 2002, 164 с.
5. Лісова І.Г. Хронічні запальні захворювання слинних залоз (етіологія, патогенез, діагностика, лікування): Автореф. дис. ... д-ра мед. наук. – Київ. – Київський медичний університет імені О.О. Богомольця. – 2002. – 34 с.
6. Тимофеев О.О. Захворювання слинних залоз. – Львів. – 2007, 158 с.
7. Деркач Н.В. Состояние слюнных желез и слизистой оболочки полости рта у больных с хроническим активным гепатитом: Дис. ... канд. мед. наук. – Москва, 2007, 130 с.
8. Тимофеев А.А., Весова А.И. Секреторная функция больших и малых слюнных желез после удаления поднижнечелюстной железы // Современная стоматология, № 3 (57), 2011, с. 125–127.
9. Тимофеев А.А., Весова А.И. Секреторная функция больших и малых слюнных желез после проведения паротидэктомии // Современная стоматология, № 4 (58), 2011, с. 66–69.
10. Тимофеев А.А. Руководство по челюстно-лицевой хирургии и хирургической стоматологии / А.А. Тимофеев. – К.: Червона Рута-Турс, 2012. – 5-е издание. – 1048 с.

Ефективність препарату «Тантум Верде®» для профілактики запальних ускладнень у порожнині рота у хворих після оперативного втручання на привушній і піднижньощелепній залозах

О.О. Тимофеев

Мета: визначити ефективність препарату «Тантум Верде®» для профілактики запальних ускладнень у порожнині рота у хворих після оперативного втручання на привушній і піднижньощелепній залозах.

Методи. Проведено обстеження 64-х хворих після оперативного втручання на великих слинних залозах.

Результати. На підставі отриманих результатів встановлено, що гігієнічний догляд за порожниною рота за допомогою препарату «Тантум Верде®» у хворих після оперативного втручання на великих слинних залозах (привушний і піднижньощелепній) є вискоєфективним профілактичним методом у порівнянні із традиційними. Об'єктивні методи обстеження довели, що антисептичний препарат «Тантум Верде®», який використовується для полоскання порожнини рота, має виражений протизапальний ефект. Побічних дій препарату «Тантум Верде®» не виявили.

Висновки. Обстеження довели, що препарат «Тантум Верде®» можна рекомендувати щелепно-лицьовим хірургам і хірургам-стоматологам для профілактики запальних післяопераційних ускладнень у порожнині рота у хворих після оперативного втручання на великих слинних залозах (привушний і піднижньощелепній).

Ключові слова: порожнина рота, запальні ускладнення, слизова оболонка, слина, піднижньощелепна залоза, привушна залоза, Тантум Верде®, гігієнічне полоскання.

Efficiency of preparation of «Tantum Verde®» for the prophylaxis of inflammatory complications in the cavity of mouth for patients after realization of operative interventions on parotid and submandibular glands

О. Тимофеев

Purpose: to define efficiency of preparation of «Tantum Verde®» for the prophylaxis of inflammatory complications in the cavity of mouth for patients after realization of operative interventions on parotid and submandibular glands.

Methods. An inspection is conducted 64 patients after operative interventions on large salivary glands.

Results. It is set On the basis of the inspections got by us, that hygienical care of cavity of mouth by preparation of «Tantum Verde®» for patients after realization of operative interventions on large salivary glands (parotid and submandibular) is a high-efficiency preventive, as compared to traditionally applied. It is objectively well-proven the methods of inspection, that antiseptic preparation of «Tantum Verde®» is used for the rinse of cavity of mouth has the expressed antiinflammatory effect. The side actions of preparation of «Tantum Verde®» we did not educe.

Conclusions. It is well-proven the conducted inspections, that preparation of «Tantum Verde®» can be recommended maxillifacial surgeons and tomatologies for the prophylaxis of inflammatory postoperative complications in the cavity of mouth for patients after the conducted operative interventions on large salivary glands (parotic and submandibular).

Key words: cavity of mouth, inflammatory complications, mucous membrane, saliva, large salivary glands, submandibular gland, parotid gland, Tantum Verde®, hygienical rinse.

Тимофеев Алексей Александрович – д-р мед. наук, профессор, заслуженный деятель науки и техники Украины, заведующий кафедрой челюстно-лицевой хирургии Института стоматологии НМАПО им. П.Л. Шупика.

Адрес: Киев, ул. Подвысоцкого, 4-а, клиническая больница № 12, кафедра челюстно-лицевой хирургии. Тел.: 528-35-17.

УВАГА!

МІСЦЕ ПРОВЕДЕННЯ ВИСТАВКИ
Виставковий центр
«ACCO International»

КИЇВ 2020

25-27 листопада



91-й КИЇВСЬКИЙ МІЖНАРОДНИЙ СТОМАТОЛОГІЧНИЙ ФОРУМ ТА ВИСТАВКА ЕКСПОДЕНТАЛ

МІСЦЕ
ПРОВЕДЕННЯ:

Виставковий центр
«ACCO International»



АДРЕСА
ПРОВЕДЕННЯ:


Україна, Київ,
пр-т Перемоги, 40-Б,
ст.м. «Шулявська»,
парк ім. О.С.Пушкіна

УПОРЯДНИК:

ВИСТАВКОВА
КОМПАНІЯ «МЕДВІН»



Тел./факс: +380 44 501-03-42
E-mail: mail@medvin.kiev.ua
www.medvin.kiev.ua



28 років
ми турбуємось
про Ваш комфорт та успіх!



НАЦІОНАЛЬНА
СПІЛКА
СТОМАТОЛОГІВ
УКРАЇНИ

В ПРОГРАМІ
Міжнародний лекторій
імені професора
Миколи Федоровича Данилевського



ІНФОРМАЦІЙНІ ПАРТНЕРИ:



НАЙБЛИЖЧІ ВИСТАВКИ:

**МЕДВІН: СТОМАТОЛОГІЯ
КИЇВ 9-11 вересня**

**МЕДВІН: СТОМАТОЛОГІЯ
ОДЕСА 23-25 вересня**

**МЕДВІН: ЕКСПОДЕНТАЛ
КИЇВ 25-27 листопада**