

*Г. Акопян, А. Бояджян, А. Джилажян, Н. Гамбарян,
В. Сейранян, С. Геворгян, А. Хачатрян*

Сравнительная оценка эффективности дентальной имплантации у пациентов с атрофией костей челюсти с короткими и более длинными имплантатами

Ереванский Государственный медицинский университет им. М. Гераци, Республика Армения

Целью данного исследования является сравнение выживаемости при дентальной имплантации с короткими (< 8 мм) и более длинными имплантатами (8 мм) пациентов с атрофией костей челюсти.

Материалы и методы исследования. В основу данного исследования положен анализ результатов лечения 107 пациентов, 59-ти из которых были установлены короткие имплантаты длиной < 8 мм и 48-и – имплантаты длиной 8 мм с использованием аугментации. В исследовании определили приживление имплантатов «Bicon» размером 5–6 мм, сравнив ее с аналогичным показателем у имплантатов других размеров.

Результаты. Средняя потеря маргинальной кости через год составила $0,96 \pm 0,25$ мм у коротких и $0,94 \pm 0,46$ у длинных имплантатов. Приживаемость коротких имплантатов (6–8 мм) через три года составила 97,8 %, приживаемость длинных (10–13 мм) – 98,1 %. Пациенты остались довольны эстетическим и функциональным результатом лечения. Результаты показали, что имплантация с применением коротких имплантатов эффективна для улучшения жевательной способности у пациентов с атрофией костей челюсти.

В сложных клинических условиях при выраженном дефиците костной ткани применение коротких имплантатов является наиболее щадящим хирургическим методом восстановления отсутствующей опоры несъемных протезов.

Ключевые слова: атрофия костей челюсти, дентальная имплантация, короткие имплантаты.

Введение

Имплантатно-протезная реабилитация является современной практикой в клинической стоматологии и характеризуется безопасными и предсказуемыми результатами в долгосрочной перспективе [1, 2].

Достаточный остаточный объем кости необходим для удержания и стабильности имплантатов, а также для достижения благоприятных результатов. Во многих случаях зубные имплантаты можно установить без каких-либо препятствий; однако в некоторых случаях неблагоприятные местные условия, такие как атрофия челюсти, дефекты костей из-за пародонтита и последствия травм, могут привести к недостаточному объему кости для установки имплантата из-за дефектов в одном или нескольких измерениях. Эти ситуации также связаны с близостью анатомических структур, таких как нижний альвеолярный нерв, дно гайморовой пазухи или носа. Базовые методики дентальной имплантации рассчитаны на стандартные анатомические условия, при которых имеются достаточная высота и толщина альвеолярного отростка для устанавливаемого имплантата. Однако приблизительно в 30 % случаев из-за неблагоприятных анатомических условий усложня-

ется возможность адекватной или некорректной с функциональной и эстетической точки зрения имплантационной терапии.

Кроме того, при развитой атрофии неблагоприятные межчелюстные отношения III класса развиваются в основном из-за ретрузии верхней челюсти, что дополнительно усложняет как идеальное расположение имплантата, так и протезную реабилитацию.

Реабилитация атрофированных альвеолярных гребней остается сложной задачей для имплантологов и челюстно-лицевых хирургов. Использование самых длинных имплантатов всегда было важным соображением, поскольку позволяет достичь оптимальной первичной стабильности и большой площади контакта с костью, а это факторы, которые считаются ключом к успеху.

Можно использовать различные стратегии лечения. Концептуально эти стратегии следуют одному из двух путей: либо это увеличение кости, либо использование оставшейся кости.

В последнее время для лечения случаев тяжелой атрофии костей верхней и нижней челюстей используется комбинация аугментации и дентальной имплантации.

Были описаны широко применяемые методы увеличения объема костной ткани дефектных участков: направленная регенерация кости, аутогенный костный трансплантат, синуслифтинг, латерализация альвеолярного нерва, альвеолярный дистракционный остеогенез и реконструкция васкуляризированной кости со свободным лоскутом [3–26].

Внутриротовую кость можно взять из верхней и нижней челюсти, включая нижнечелюстную симфиз, нижнечелюстную ветвь. Внутриротовые костные блоки имеют низкую скорость резорбции, но не всегда доступны и иногда не имеют достаточного объема для трансплантации.

В случаях с большими дефектами костей необходимы внеротовые донорские участки. Внеротовую донорскую кость можно взять из гребня подвздошной кости, свода черепа или большеберцовой кости.

Другие материалы для трансплантата, которые используются в клинической практике, представляют собой заменители ксенотрансплантата, полученные из крупного рогатого скота, кость аллотрансплантата, искусственная кость, такие как биостекло, гидроксипатит или фосфат кальция.

Для реконструкции обширных костных дефектов предпочтительны аутологичные или гомологичные костные трансплантаты в виде блоков, чтобы восстановить правильные вертикальные и/или горизонтальные размеры.

Однако реконструкция альвеолярного отростка и альвеолярной части не всегда в полной мере решает проблему установки полноразмерных имплантатов. Нередко развиваются серьезные осложнения: разрыв и перфорация слизистой верхнечелюстного синуса (30 % случаев субантральной аугментации), верхнечелюстной синусит, остеомиелит челюсти, отторжение трансплантированного (имплантированного) материала. Осуществление этих хирургических процедур обеспечивают продление времени лечения, заболеваемость и дороговизна для пациентов.

Кроме того, «многоступенчатые» варианты лечения в связи с их длительностью (протезирование откладывается на 6 мес.–1,5 года), физической и психологической травматичностью, высокой стоимостью и в ряде случаев необходимостью госпитализации пациентов остаются мало приемлемыми для значительного контингента больных.

Они несут определенный риск осложнений, имеют высокую стоимость и требуют дополнительного времени. Для некоторых пациентов они не показаны в связи с наличием сопутствующих заболеваний.

В случаях атрофированного альвеолярного гребня можно использовать короткие зубные имплантаты. Имплантат считается коротким, если его длина меньше 10 мм. Соответственно, в клинических ситуациях с небольшой доступностью кости короткие имплантаты являются жизнеспособной, простой и предсказуемой альтернативой для этого типа пациентов, поскольку

помогают избежать увеличения финансовых затрат, времени лечения и заболеваемости пациентов и являются жизнеспособным альтернативным лечением. Короткие имплантаты представляют собой простую хирургическую технику по сравнению с операциями по восстановлению кости, используемыми для фиксации стандартных имплантатов, сокращая время лечения и количество случаев заболевания [27–30].

Но отсутствие соотношения имплантата и коронки может привести к ухудшению биомеханики, что ведет к потере периимплантной кости и преждевременной потере имплантата. Однако длительные клинические исследования этого вопроса отсутствуют.

В современной литературе нерешенным остается вопрос способности таких имплантатов и окружающей их кости противостоять жевательным нагрузкам в краткосрочном и долгосрочном периодах после протезирования.

По этой причине целью данного исследования является сравнение выживаемости при денальной имплантации с короткими (< 8 мм) и более длинными имплантатами (≥ 8 мм) пациентов с атрофией костей челюсти.

Материалы и методы исследований

В основу данного исследования положен анализ результатов лечения 107 пациентов, 59-ти из которых были установлены короткие имплантаты длиной (< 8 мм) и 48-и пациентам – имплантаты длиной ≥ 8 мм с использованием аугментации. В исследовании определили приживление имплантатов «Viscon» размером 5–6 мм и сравнили ее с аналогичным показателем имплантатов других размеров. Среди них было 55 мужчин и 52 женщины.

Пациенты, которые соответствовали следующим критериям включения:

1. Возраст > 18 лет.
2. Отсутствие медицинских условий, являющихся противопоказанием к операции по поводу IBG и имплантации.
3. Недостаточный остаточный объем кости для установки имплантата или достижения первичной стабильности имплантата без регенерации или увеличения кости.

Клиническое обследование проводили для оценки межчелюстных отношений вместе с состоянием здоровья ротовой полости и исключения любых ранее существовавших патологий полости рта. Использование КТ-сканирования проводили в процессе планирования лечения, поскольку оно позволяет точно визуализировать как объем, так и конфигурацию остаточной кости.

Для оценки результатов лечения пациенты были разделены на две группы.

В 1-й группе (n = 59) имплантацию проводили с помощью коротких имплантатов (< 8 мм). Во 2-й

групі (n = 48) – с помощью длинных имплантатов (≥ 8 мм) с использованием аугментации.

Большую часть имплантатов установили в дистальных отделах нижней челюсти, всего 92 (коротких 49) и в дистальных отделах верхней челюсти 87 (коротких 42) по протоколам производителя.

Через 3–5 месяцев после установки имплантатов винты-заглушки были удалены и заменены заживляющими абатментами. После второй имплантации были изготовлены протезы. Пациентов запротезировали металлокерамическими протезами.

Контрольные визиты были запланированы каждые три месяца в первый год после нагрузки, каждые шесть месяцев во второй год и один раз на следующий год, если не было никаких отклонений от нормы и гигиена полости рта пациента хорошо контролировалась. Клиническое обследование проводилось для оценки тканей периимплантата и пародонта, стабильности имплантата и индекса зубного налета. Рентгенограмма использовалась для обнаружения любых костных аномалий и оценки альвеолярной кости вокруг каждого имплантата.

Были зарегистрированы и оценены следующие параметры: выживаемость имплантата и оценка маргинальной резорбции кости с течением времени.

Имплантат считался непригодным (клиническая или абсолютная неэффективность), если имел что-либо из следующих факторов: функциональную боль, подвижность, рентгенологическую потерю костной ткани > 1/2 длины имплантата, неконтролируемый экссудат или более не находился в имплантате.

Дооперационная и послеоперационная радиологическая оценка выполнялась с помощью радиовизиограммы для оценки изменений высоты кости в местах трансплантата маргинальной резорбции кости имплантатов. Изображения были сгруппированы по следующим временным точкам: после операции по пересадке; через три месяца после установки имплантата; через три месяца после установки имплантата; после нагрузки протеза; через год, два и три года после установки имплантата.

Статистический анализ

Статистический анализ проводили с использованием SPSS (SPSS 25.0®; SPSS Software Company, Чикаго, Иллинойс, США). Статистически значимым считали $p < 0,05$. Различия между периодами наблюдения проверяли с помощью парного критерия Стьюдента.

Результаты и обсуждение

Сообщений о послеоперационных осложнениях не поступало. Оценка КТ в течение 36 месяцев показала, что имплантаты интегрируются нормально. Все пациенты имели здоровые мягкие ткани. Были записаны данные о потере маргинальной кости; средняя потеря маргинальной кости через год составила $0,96 \pm 0,25$ мм у коротких имплантатов и $0,94 \pm 0,46$ мм –

у длинных. Стабильность маргинальной кости, наблюдаемая в настоящем исследовании, является подтверждением биологической и биомеханической стабильности коротких имплантатов.

Единственным ортопедическим осложнением в ближайший период после протезирования, которое наблюдалось в пяти случаях у коротких имплантатов (5–6 мм) и в четырех случаях – у длинных (8–11 мм), было ослабление соединения абатмента в имплантате.

Приживаемость коротких имплантатов (6–8 мм) через три года составила 97,8 %, приживаемость длинных (10–13 мм) – 98,1 %. Пациенты остались довольны эстетическим и функциональным результатом лечения.

Результаты показали, что имплантация с применением коротких имплантатов эффективна для улучшения жевательной способности пациентов.

Реабилитационное лечение с помощью имплантатов установило новые концепции планирования зубных протезов, и этот подход обеспечил пациентам эффективную жевательную функцию, а также установил эстетические альтернативы.

Альтернативным подходом к реабилитации с увеличением костной ткани у пациентов с атрофией костей челюсти могут быть короткие зубные имплантаты при меньшем количестве биологических осложнений. Поэтому установка коротких имплантатов предлагается в качестве альтернативного метода лечения и ортопедической реабилитации, чтобы избежать дополнительных хирургических процедур и уменьшить количество послеоперационных. Принятие решения включает диагностические и терапевтические показания, предпочтения и ценности пациента, а также соображения стоимости.

Полученные результаты использования клинических и рентгенологических методов исследования позволили объективно подтвердить целесообразность

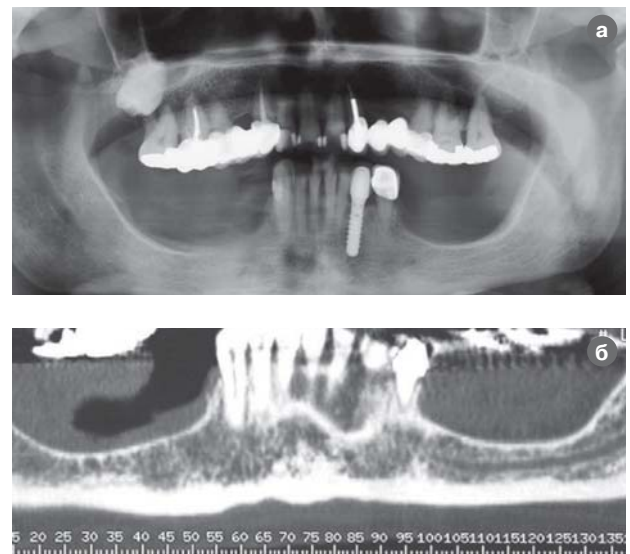


Рис. 1 (а, б). Рентгенограмма перед началом лечения.

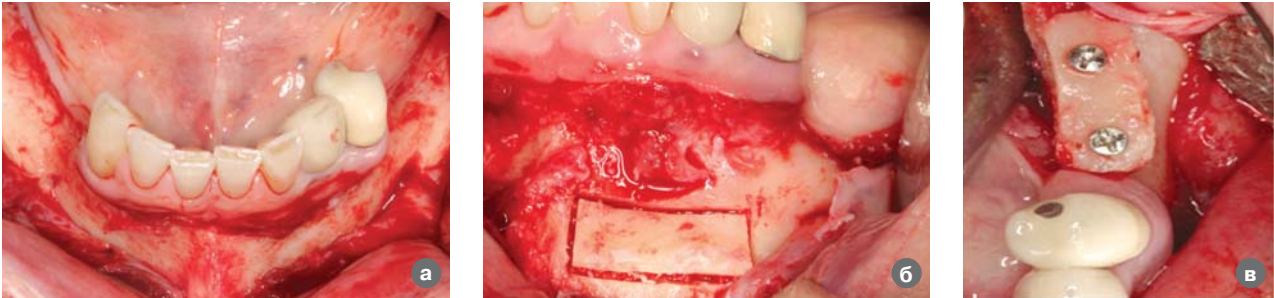


Рис. 2 (а, б, в). Вертикальна аутогенна костна пластика.

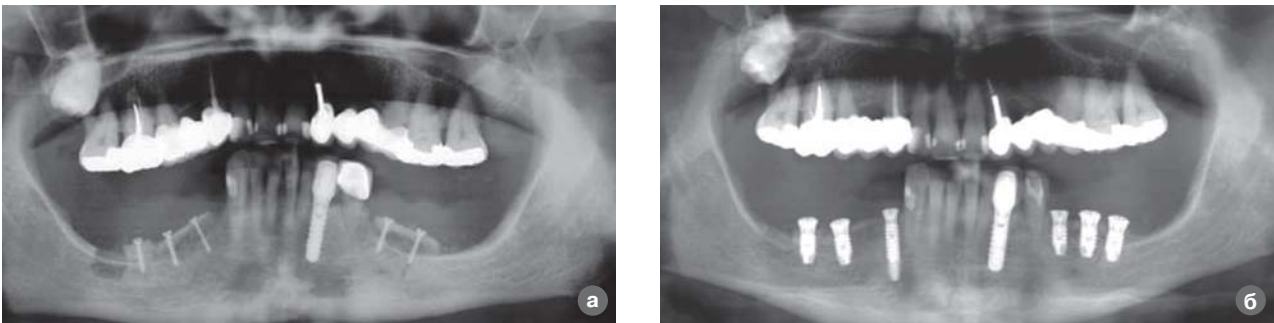


Рис. 3 (а, б). Рентгенограма після костної пластики і імплантації через три місяці.

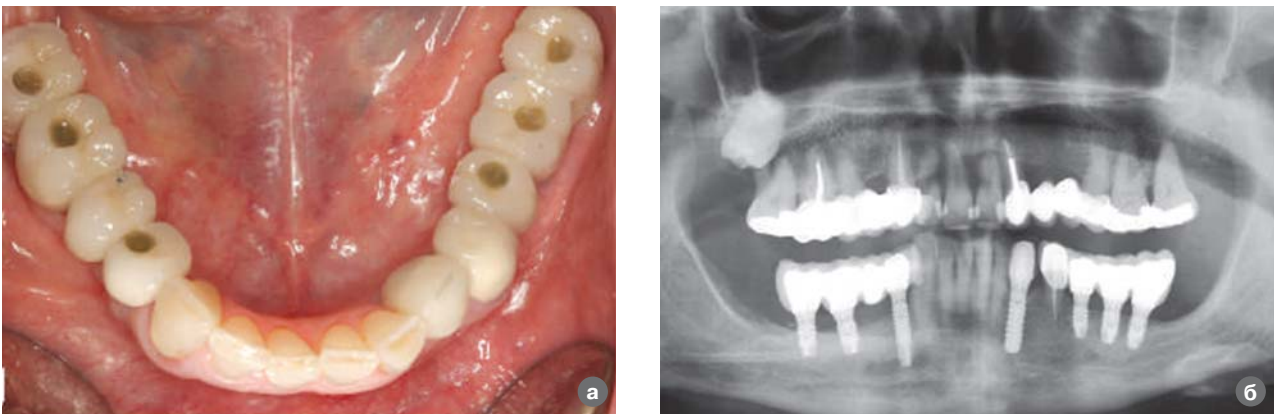

Рис. 4 (а, б). Клинико-рентгенологічна картина після протезування.

применения коротких имплантатов в условиях атрофии костной ткани и их биомеханические преимущества. В свою очередь, это дало возможность расширить возможности дентальной имплантации в условиях атрофии костной ткани. Значительно количество больных, нуждающихся в высокоэффективной малоинвазивной дентальной имплантации. К ним относятся пациенты с выраженной атрофией костной ткани альвеолярного гребня и сопутствующими соматическими заболеваниями. Этот факт поддерживает использование более коротких имплантатов, поскольку дает определенные преимущества в определенных клинических ситуациях.

Основываясь на результатах данной работы, можно утверждать, что основное показание к исполь-

зованию коротких имплантатов – избегать инвазивных хирургических вмешательств, таких как костные трансплантаты в атрофических областях.

Несмотря на ограниченный размер выборки и время хранения, короткие имплантаты – это прогнозируемый вариант лечения для пациентов с тяжелой атрофией костей.

Для успешной реабилитации пациентов с выраженной атрофией костного гребня по высоте и близости дна верхнечелюстной пазухи и нижнечелюстного канала следует проводить малоинвазивное хирургическое вмешательство с установкой коротких имплантатов длиной 5–6 мм.

В сложных клинических условиях при выраженном дефиците костной ткани применение коротких

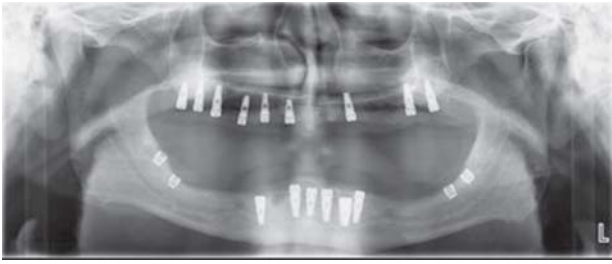


Рис. 5. Рентгенограма після імплантації через три місяця.

імплантатов является наиболее щадящим хирургическим методом восстановления отсутствующей опоры несъемных протезов. Короткие имплантаты можно устанавливать без предварительной дополнительной костной регенерации, поднятия дна верхнечелюстной пазухи, латерализации нижнечелюстного нерва. Минимизация объема операционного поля, меньшее количество манипуляций и сокращение продолжительности хирургического вмешательства ослабляют ощущение дискомфорта у пациентов в послеоперационный период.

ЛИТЕРАТУРА

1. Å. Leonhardt, K. Gröndahl, C. Bergström and U. Lekholm. Long-term follow-up of osseointegrated titanium implants using clinical, radiographic and microbiological parameters // *Clinical Oral Implants Research*. – 2002. – Vol. 13, no. 2, pp. 127–132.
2. Bataineh AB, Al-Dakes AM. The influence of length of implant on primary stability: an in vitro study using resonance frequency analysis // *J. Clin. Exp. Dent*. – 2017; 9: 1–6.
3. Smbatian BS. Vosstanovlenye kostnoi tkany pry lecheny patsyentov s yspolzovanyem stomatolohycheskykh ymplantatov razlychnykh klynnycheskykh sytuatsiyakh: Dys. d-ra med. nauk. – Moskva, 2012.
4. Korolev VM. Klynnyko-renthenolohycheskoe obosnovanye vybora y yspolzovanye kostnykh autotransplantatov pry dentalnoi ymplantatsyy: Dys. kand. med. nauk. – Moskva, 2006.
5. Zheleznyi SP. Ortopedycheskaia reabylytatsiya bolnykh na dentalnykh ymplantatakh pry kostnoi plastyke cheliuste: Avtoref. dys. d-ra med. nauk. – Omsk, 2009.
6. Zubryln EV, Zheleznaia YuK, Rusakova Elu. Kompleksnaia reabylytatsiya bolnykh posle kostno-plastycheskykh y kostno-rekonstruktyvnykh operatsiy na cheliustno-lytsevoi oblasti // *Tykhookeanskyi medytsynskyi zhurnal*. – 2013, № 1. – S. 70–72.
7. Alfaro FЭ. Kostnaia plastyka v stomatolohycheskoi ymplantolohyy. Opysanye metodyk y ykh klynnycheskoho prymerenyia. – Moskva, 2006, 236 s.
8. Goyal M et al. Ridge augmentation in implant dentistry / *Journal of the International Clinical Dental Research Organization*. – 2015, Sup. 1. – Vol. 7, p. 95–112.
9. Harshakumar K et al. Alveolar Ridge Augmentation using Autogenous Block Bone Grafts Harvested from Mandibular Ramus to Facilitate Implant Placement: A Case Report / *International Journal of Scientific Study*. – 2014. – Vol. 2, Issue 1, p. 46–50.
10. Granizo RM. Rehabilitation with dental implants after mandibular reconstruction with microvascular fibula flap with previous osteoradionecrosis // *Journal of Dental Implants*. – 2017. – Vol. 7, Issue 1, p. 33–38.
11. George N et al. Horizontal Ridge Augmentation // *An Overview Annals of Dental Specialty*. – 2016. –Vol. 4, Issue 2, p. 29–32.
12. Gaggl A, BÜRger H, Virnik S, Schachner P. The Microvascular Corticocancellous Femur Flap for Reconstruction of the Anterior Maxilla in Adult Cleft Lip, Palate, and Alveolus Patients // *Cleft Palate–Craniofacial Journal*. – 2012. – Vol. 49, N. 3, p. 305–312.
13. Kan JY, Lozada J.L. et al. Endosseous implant placement in conjunction with inferior alveolar nerve transposition: an evaluation of neurosensory disturbance // *Int. J. Oral Maxillofac. Implants*. – 1997, 12 (4), p. 463–471.
14. Jensen ST, Nielsen HB. Prosthetic Rehabilitation of the Partially Edentulous Atrophic Posterior Mandible with Short Implants (≤ 8 mm) Compared with the Sandwich Osteotomy and Delayed Placement of Standard Length Implants (> 8 mm): a Systematic Review *J. Oral Maxillofac Res*. – 2018, vol. 9, No 2, p. 1–18.
15. Kuchler U et al. Horizontal Ridge Augmentation in Conjunction with or Prior to Implant Placement in the Anterior Maxilla: A Systematic Review // *The International Journal of Oral & Maxillofacial Implants*. – 2014, Volume 29, Suppl. 6, p. 14–24.
16. Koudriavtsev TV et al. Prosthetic challenges in a free fibula flap mandibular reconstruction: A 10-year follow-up of a case // *Jour. of Dent. Impl*. – 2017, Vol. 7, Issue 2, p. 64–69.
17. Laino L et al. Vertical Ridge Augmentation of the Atrophic Posterior Mandible with Sandwich Technique: Bone Block from the Chin Area versus Corticocancellous Bone Block Allograft. Clinical and Histological Prospective Randomized Controlled Study // *International BioMed. Research*. – 2014, Article ID 982104, 7 pages.
18. Ogunlade SO et al. Autogenous Corticocancellous Iliac Bone Graft in Reconstruction of Mandibula // *Afr. J. Biomed. Res*. – 2010, 13, p. 157–160.
19. O'Connell JE et al. Maxillary reconstruction using zygomatic implants a report of two cases. *Journal of the Irish Dental Association*. – 2011, 57 (3), p. 146–155.
20. Pimentel A et al. Lateralization Technique and Inferior Alveolar Nerve Transposition / *Hindawi Publishing Corporation Case Reports in Dentistry Volume 2016, Article ID 4802637, 10 pages* <http://dx.doi.org/10.1155/2016/4802637>.
21. Pisoni L, Lucchi A et al. Sinus lift: 3 years follow up comparing autogenous bone block versus autogenous particulated grafts // *Journal of Dent. Sci*. – 11, 2016, p. 231–237.
22. Scipioni A, Bruschi G B, Calesini G. The edentulous ridge expansion technique: a five-year study // *Int. J. Periodontics Restorative Dent*. – 1994, 14 (5), p. 451–459.
23. Tatum H. Maxillary and sinus implant reconstruction // *Dent. Clin. North America*. – 1986, N. 30, p. 207–229.
24. Tang YL. Ridge expansion alone or in combination with guided bone regeneration to facilitate implant placement in narrow alveolar ridges: a retrospective study // *Clin. Oral Impl. Res*. – 2015, 26, p. 204–211.
25. Tian W at al. Retrospective Analysis of Vascularised Free Fibula Grafts in Oromandibular Reconstruction and Dental Rehabilitation following Resection of Ameloblastoma // *Proceedings of Singapore Healthcare*. – 2014. – Vol. 23, N 1, p. 42–52.
26. Tolstunov L Hicke B. Horizontal Augmentation Through the Ridge-Split Procedure: A Predictable Surgical Modality in Implant Reconstruct // *J. Oral Imp*. – 2013. – Vol. 39, N 1, p. 59–68.

27. Annibaldi S, Cristalli MP, Dell'Aquila D, Bignozzi I, La Monaca G, Pilloni A. Short dental implants: A systematic review // J. Dent. Res. – 2012, 91, 25–32.
28. Nisand D, Renouard F. Short implant in limited bone // J. Periodontology. – 2014, 66; 72–96.
29. Thoma DS, Haas R, Tutak M, Garcia A, Schincaglia GP, Hämmerle CHF. Randomized controlled multicentre study comparing short dental implants (6 mm) versus longer dental implants (11–15 mm) in combination with sinus floor elevation procedures. Part 1: Demographics and patient-reported outcomes at 1 year of loading // J. Clin. Periodontol. – 2015; 42; 72–8.
30. Peixoto HE, Camati PR, Faot F, Sotto-Maior BS, Martinez EF, Peruzzo DC. // Mater. Sci. Eng. C. Mater. Biol. Appl. – 2017; 1; 80: 122–128.

Порівняльна оцінка ефективності денทัลної імплантації у пацієнтів з атрофією кісток щелепи з короткими і більш довгими імплантатами.

Г. Акопян, А. Бояджян, А. Джілажян, Н. Гамбарян, В. Сейранян, С. Геворгян, А. Хачатрян

Метою даного дослідження є порівняння виживання при денталній імплантації з короткими (< 8 мм) і довгими імплантатами (8 мм) пацієнтів з атрофією кісток щелепи.

Матеріали і методи дослідження. В основу даного дослідження покладено аналіз результатів лікування 107 пацієнтів, 59-ти з яких були встановлені короткі імплантати довжиною < 8 мм і 48-й – імплантати довжиною 8 мм з використанням аугментації. У дослідженні визначили приживлення імплантатів «Bicon» розміром 5-6 мм, порівнявши їх з аналогічним показником у імплантатів інших розмірів.

Результати. Середня втрата маргінальної кістки через рік склала $0,96 \pm 0,25$ мм у коротких і $0,94 \pm 0,46$ у довгих імплантатів. Приживлюваність коротких імплантатів (6-8 мм) через три роки склала 97,8%, приживлюваність довгих (10–13 мм) – 98,1%. Пацієнти залишилися задоволені естетичним і функціональним результатом лікування. Результати показали, що імплантація із застосуванням коротких імплантатів ефективна для поліпшення жувальної здатності у пацієнтів з атрофією кісток щелепи.

У складних клінічних умовах при вираженому дефіциті кісткової тканини застосування коротких імплантатів є найбільш щадним хірургічним методом відновлення відсутньої опори незнімних протезів.

Ключові слова: атрофія кісток щелепи, денціальна імплантація, короткі імплантати.

Comparative evaluation of the effectiveness of dental implants in patients with atrophy of the jaw bones with short implants and longer implants

G. Hakobyan, A. Boyajyan, A. Dzhilazhyan, N. Gambaryan, V. Seyranyan, S. Gevorgyan, A. Khachatryan

The aim of this study is to compare the survival rate of dental implants with short implants (< 8 mm) and longer implants (8 mm) in patients with atrophy of the jaw bones.

Materials and research methods. This study is based on the analysis of treatment outcomes in 107 patients, 59 of whom received short implants (< 8 mm) and 48 patients received implants (8 mm) using a combination of augmentation. The study determined the engraftment of 5–6 mm Bicon implants and compared it with that of other implant sizes:

Results. The average loss of marginal bone after one year was 0.96 ± 0.25 mm for short implants and 0.94 ± 0.46 for long implants. The survival rate of short implants (6–8 mm) after 3 years was 97.8%, the survival rate of long (10–13 mm) implants was 98.1%. The patients were satisfied with the aesthetic and functional result of the treatment. The results showed that implantation using short ones is effective in improving the chewing ability of patients in patients with atrophy of the jaw bones.

In difficult clinical conditions, with a pronounced bone tissue deficiency, the use of short implants is the most gentle surgical method for restoring the missing support of fixed prostheses.

Key words: atrophy of the jaw bones, dental implantation, short implants.

Акопян Гагик – д-р мед. наук, професор, заведуючий кафедрой хирургической стоматологии и челюстно-лицевой хирургии Ереванского Государственного медицинского университета им. М. Гераци, Республика Армения.

Адрес: ул. Корюна, 2, 0025, Ереван, Армения. Тел.: (+374) 91 403038. E-mail: hakobyan_gv@rambler.ru.

А. Бояджян – Ереванский Государственный медицинский университет им. М. Гераци, Республика Армения.

А. Джілажян – Ереванский Государственный медицинский университет им. М. Гераци, Республика Армения.

Н. Гамбарян – Ереванский Государственный медицинский университет им. М. Гераци, Республика Армения.

В. Сейранян – Ереванский Государственный медицинский университет им. М. Гераци, Республика Армения.

С. Геворгян – Ереванский Государственный медицинский университет им. М. Гераци, Республика Армения.

А. Хачатрян – Ереванский Государственный медицинский университет им. М. Гераци, Республика Армения.