

Н.М. Юнакова

## Алгоритм клінічної діагностики та лікування гіперчутливості в залежності від даних анкетування пацієнтів. Частина 2

Інститут стоматології НУОЗ ім. П.Л. Шупика, м. Київ, Україна

*Стаття розміщена при фінансовій підтримці компанії ТОВ «ГлаксоСмітКлайн Хелскер Юкрейн Т.О.В.». Включена інформація відображає точку зору автора і може не співпадати з позицією ТОВ «ГлаксоСмітКлайн Хелскер Юкрейн Т.О.В.»*

Надзвичайно важливою є диференційна діагностика початкового **карієсу у стадії плями**, пов'язаною з цим розвитком чутливістю дентину та істинною гіперчутливістю дентину. У залежності від цього буде вибрана тактика лікування. Найпершими ознаками та раннім клінічним проявом карієсу є біла пляма на оклюзійній чи апроксимальній поверхні, а також зміна кольору фісур. Не дивлячись на відсутність порожнини, відбувається дезінтеграція емалі, яка втрачає стійкість до дифузії кислот бактеріального нальоту. Як наслідок, зовнішній шар дентину може бути залучений навіть на ранніх стадіях ураження. Демінералізація поступово досягає дентинно-емалевого з'єднання і розповсюджується на дентин. Раніше вважалося, що при таких ураженнях без утворення порожнини початкова демінералізація дентина відбувається при відсутності мікроорганізмів. І пояснювали це тим, що на ранній стадії крізь дезінтегровані емалеві призми з бактеріального нальоту можуть дифундувати тільки кислоти, але не самі мікроорганізми [1]. Сучасними

дослідженнями за допомогою електронного скануючого мікроскопа (SEM) встановлено, що навіть на ранніх і початкових стадіях розвитку каріозного процесу відбувається інтеграція мікроорганізмів [2, 3]. Пізніше при руйнуванні емалі, починається мікробна інвазія в дентинні каналці. На даній стадії бактерії локалізуються в найбільш поверхневій частині дентинних каналців. Дуже важливу роль на цій стадії відіграють рентгенологічна діагностика та знімки у прикусі. При цьому при рентгенологічному дослідженні в емалі нерідко виявляються невеликі вогнища розрідження. Завдяки сучасним чутливим рентгенапаратам ми можемо виявити карієс на дуже ранніх стадіях [рис. 1]. Таким чином, при початковому карієсі та карієсі у стадії плями ефективною є методика інвазивного лікування та адгезивних технік пломбування, оскільки у важкодоступних ділянках для очищення не варто очікувати процесів ремінералізації. Також надзвичайно важливим є інформування пацієнта та корекція його дієти: зменшення кількості вуглеводів.

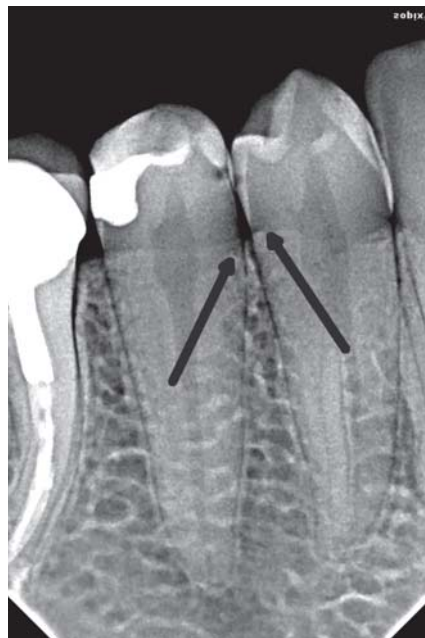


Рис. 1.

Також ще гіперчутливість може бути симптомом **гіпоплазії емалі**. Клінічно при гіпоплазії емалі виникає дефект на поверхні зуба в результаті зменшення її товщини. Дефект проявляється у вигляді ямочок, поодиноких чи множинних, мілких чи глибоких, розкиданих на поверхні зуба чи таких, що

утворюють горизонтальні ряди у вигляді бороздок: також поодиноких чи множинних, вузьких або широких (до 2 мм), у вигляді острівців повного чи часткового зникнення емалі на значній протяжності. Стоншена емаль може бути прозорою або мутною (опаловою). Розповсюдженість дефекту по поверхні емалі виявляють візуально.

### **Клінічне обстеження зубів**

Візуально оглядають поверхню кожного зуба. Якщо виявляють дефекти, такі як гіпопластичні ямки, їх досліджують зондом. Дефекти емалі диференціюють від карієса у стадії плями й білих плям, схожих на дифузне помутніння на краях бугрів премолярів, молярів і на ріжучих краях латеральних різців. Лікування в даному випадку буде залежати від ступеня естетичного дискомфорту пацієнта: якщо плями не викликають у пацієнта скарг рекомендуємо подальше диспансерне спостереження. При вираженості гіпоплазії та дефектах емалі, що виявляються зондом, необхідне адгезивне відновлення дефекту.

### **Лікування гіперчутливості дентину**

З можливих зовнішніх причин гіперестезії частіше за все виявляється неправильна техніка чистки зубів, яка викликає стирання емалі та/або рецесію тканин ясен. Чутливими можуть бути також оголені корені зубів після відкритого кюретажу, а також після хронічного травмування зубочистками та іншими предметами. Таким чином, шкідливі звички можуть бути причиною чутливості зубів.

#### ***Вплив зубного нальоту***

Існує дві протилежні думки про вплив зубного нальоту на виникнення гіперестезії дентину. Відповідно до першої точки зору, зубний наліт загострює чутливість, відповідно до другої – підвищена чутливість зубів виникає через неправильну техніку чищення зубів під час надмірного натискування щетинок на тверді тканини.

#### ***Вплив зубної пасти***

Зубна паста значною мірою впливає на оголений дентин. Вона утворює на поверхні дентину захисний шар і, таким чином, блокує дентинні трубочки. Частилки зубної пасти (абразив) може прилипати до дентину, утворюючи аморфні нашарування та проникаючи в дентинні трубочки. Таким чином на поверхні зуба формується щільна захисна плівка, яка суттєво знижує чутливість дентину.

#### ***Вплив харчових кислот***

Органічні кислоти «відкривають» дентинні трубочки через 2– хвилини після контакту кислотних продуктів і зубами. Захисні (буферні) властивості слини

обмежені. Тому зуби негативно реагують на такі продукти, як кислі яблука, цитрусові, червоні та білі вина, рН яких дуже низький в межах 2, 3–5.

Концентрація водневих іонів (рН) у деяких харчових продуктах: 1) біле вино – 2,30; 2) червоне вино – 2,63; 3) кока-кола – 2,94; 4) апельсиновий сік – 3,00; 5) фруктовий йогурт – 3,26; 6) яблуневий сік – 4,10; 7) чай – 5,00; 8) кава – 5,50; 9) чай з молоком – 6,30. Значення рН у деяких кислотах: 1) азотна – 0,6; 2) сірчана – 0,8; 3) лимонна – 1,5; 4) молочна – 2,0.

### ***Лікування гіперчутливості дентину можна проводити декількома способами***

На сьогодні існують дві основні стратегії лікування гіперчутливості. Перший спосіб: ослаблення передачі нервового імпульсу за рахунок оклюзії дентинних каналців [4]. У переважній більшості випадків як діючу речовину використовують нітрат калію, який у свою чергу змінює електричний потенціал клітини за рахунок її деполяризації. Завдяки деполяризації відбувається ослаблення проведення нервового збудження [5, 6, 7].

Для оклюзії дентинних каналців використовують такі хімічні речовини: фториди [8], оксалати [9], аргінін [10, 11] та фізичне запечаткування: адгезиви [13], або лазерну терапію [12]. Фториди для лікування гіперчутливості можуть бути у формі таких сполук: фторид діаміда срібра, фторид олова та фторид алюмінія. Фториди взаємодіють з одним з основних мінеральних компонентів зубних тканин – гідроксиапатитом, з утворенням дуже стійкого сполучення гідроксифтороапатиту. Частково фторовані кристали мають меншу розчинність у кислоті, що продукується бактеріями в порожнині рота в порівнянні з нефторованими гідроксиапатитами. У результаті цього знижується проникність емалі й підвищується її резистентність. Також фториди впливають на обмін білкової фази емалі, приймаючи участь у формуванні зубів і, як наслідок, в їх стійкості до карієсу.

Оксалати закупорюють дентинні каналці, вступаючи в реакцію з кальцієм. Іони кальцію з ротової порожнини, вступають у реакцію преципітації, яка призводить до утворення нерозчинних кристалів оксалату кальцію.

Натрій та фосфосилікат сприяють утворенню гідроксикарбонату апатиту, або мінералу, схожого на гідроксиапатит, на поверхні дентину, таким чином блокуючи дентинні каналці.

Глутаральдегід вступає в реакцію із сироваткою альбуміну в дентинній рідині, що призводить до утворення осаду та блокади дентинних каналців.

Частинки стронцію осідають на поверхні дентину, що перешкоджає руху дентинної рідини.

Лазери діють за різними принципами в залежності від інтенсивності. Лазери високої інтенсивності, такі як Nd: YAG, Er: YAG, Er, Cr: YSGG и CO<sub>2</sub>, використовують для облітерації дентинних каналців.

Такі лазери, як GaAlAs чи He-Ne, впливають на зменшення больових симптомів оскільки вони зменшують тиск в  $\text{Na}^+$  іонний насос  $\text{K}^+$  у клітинній мембрані та блокують передачу больового імпульсу.

Не дивлячись на різноманітність доступних методів лікування, на сьогодні не існує єдиної думки про максимальну ефективність кожного з описаних методів.

---

### ПОСИЛАННЯ

1. Langergand K. Tissue response to dental caries / Endod. Dent Traumatol. – 1987; 3: 149–171.
2. B. Nyavad, V. Baelum, Nyavad criteria for caries lesion activity and severity assessment: a validated approach for clinical management and research // Caries Res. – 52 (5) (218), 397–405.
3. Domenico Ricucci, Jose F. Siqueira Jr bacteriologic status of non-cavitated proximal enamel caries lesion. A histologic and histobacteriologic study // Journal of dentistry. – 100 (2020), 1–7.
4. Shiau H. Dentin hypersensitivity // J. Evid. Based Dent Pract. – 2012; 12 (3 Suppl.): 220–228.
5. Hong J.Y., Lim H.C, Herr Y. Effects of a mouthwash containing potassium nitrate, sodium fluoride, and cetylpyridinium chloride on dentin hypersensitivity: a randomized, double-blind, placebo-controlled study // J. Periodontal Implant Sci. – 2016; 46 (1): 46–56.
6. Markowitz K., Bilotto G., Kim S. Decreasing intradental nerve activity in the cat with potassium and divalent cations // Arch. Oral Biol. – 1991; 36 (1): 1–7.
7. Orchardson R., Gillam D.G. The efficacy of potassium salts as agents for treating dentin hypersensitivity // J. Orofac. Pain. – 2000; 14 (1): 9–19.
8. Petersson L.G. The role of fluoride in the preventive management of dentin hypersensitivity and root caries // Clinical Oral Investig. – 2013; 17 (S1): 63–71. <https://doi.org/10.1007/s00784-012-0916-9>.
9. Arnold W.H., Prange M., Naumova E.A. Effectiveness of various toothpastes on dentine tubule occlusion // J. Dent. – 2015; 43 (4): 440–449.
10. Petrou I., Heu R., Stranick M. et al. A breakthrough therapy for dentin hypersensitivity: how dental products containing 8 % arginine and calcium carbonate work to deliver effective relief of sensitive teeth // J. Clin. Dent. – 2009; 20 (1): 23–31.
11. Yang Z.Y., Wang F., Lu K., Li Y.H., Zhou Z. Arginine – containing desensitizing toothpaste for the treatment of dentin hypersensitivity: a meta-analysis // Clin. Cosmet. Investig. Dent. – 2016; 8: 1–14.
12. Kathariya R. Dental hypersensitivity: A common cold in dentistry // J. Dent Res. Rev. – 2016; 3 (2): 49.
13. Kimura Y., Wilder-Smith P., Yonaga K., Matsumoto K. Treatment of dentine hypersensitivity by lasers: a review // J. Clin. Periodontol. – 2000; 27 (10): 715–721.
14. Ishihata H., Finger W.J., Kanehira M., Shimauchi H., Komatsu M. In vitro dentin permeability after application of Gluma® desensitizer as aqueous solution or aqueous fumed silica dispersion // J. Appl. Oral Sci. – 2011; 19 (2): 147–153.

---

**Н.М. Юнакова** – канд. мед. наук,  
доцент Інституту стоматології НУОЗ ім. П.Л. Шутика, м. Київ, Україна.

96-й КИЇВСЬКИЙ МІЖНАРОДНИЙ  
СТОМАТОЛОГІЧНИЙ ФОРУМ та ВИСТАВКА

# МЕДВІН: ЕкспоСтомат



09 - 11 лютого

Національна спілка  
стоматологів України

святкує  
**ДЕНЬ СТОМАТОЛОГА**

**9 лютого!**


ЛЕКТОРІЙ ДЛЯ ПРАКТИЧНОГО ЛІКАРЯ  
імені професора М.Ф.ДАНИЛЕВСЬКОГО



МЕДВІН: ЕкспоСтомат  
09 - 11/02/2022



За підтримки:  
КОМІТЕТУ ВЕРХОВНОЇ РАДИ  
УКРАЇНИ З ПИТАНЬ ОХОРОНИ  
ЗДОРОВ'Я, МАТЕРИНСТВА ТА  
ДИТИНСТВА; МІНІСТЕРСТВА  
ОХОРОНИ ЗДОРОВ'Я УКРАЇНИ;  
НАЦІОНАЛЬНОЇ АКАДЕМІЇ  
МЕДИЧНИХ НАУК УКРАЇНИ



МІСЦЕ  
ПРОВЕДЕННЯ:

Виставковий центр:  
«КиївЕкспоПлаза»



Житомирська траса, М 06  
село БЕРЕЗІВКА,  
вул.Амстердамська, 1

ПЛАН НАСТУПНИХ  
ВИСТАВОК/2022р.:

МЕДВІН: ЕКСПОСТОМАТ  
м.КИЇВ

09-11 лютого

МЕДВІН: СТОМАТОЛОГІЯ  
м.ІВАНО-ФРАНКІВСЬК  
23-25 березня

МЕДВІН: СТОМАТОЛОГІЯ  
м.ОДЕСА  
18-20 травня

МЕДВІН: СТОМАТСАЛОН  
м.КИЇВ  
08-10 червня

МЕДВІН: СТОМАТОЛОГІЯ  
м.КИЇВ  
14-16 вересня

МЕДВІН: СТОМАТЕКСПО  
м.ОДЕСА  
28-30 вересня

МЕДВІН: ЕКСПОДЕНТАЛ  
м.КИЇВ  
23-25 листопада

УПОРЯДНИК:

ВИСТАВКОВА  
КОМПАНІЯ «МЕДВІН»

+38 (050) 358-75-92

mail@medvin.kiev.ua

